

1

Endo-Spezialist made in Philadelphia

Ein Beitrag von Marlene Hartinger

INTERVIEW /// Um die eigenen Endo-Kenntnisse zu vertiefen, entschloss sich der junge Zahnarzt Dr. C. Tran Khanh zu einem geografisch großen Schritt: Er kehrte Deutschland den Rücken und nahm an einem Endo-Fortbildungsmodul der amerikanischen University of Pennsylvania teil. Dem folgte als zweijähriges Vollzeitstudium ein „Postgraduate Program in Endodontics (Residency)“. Von dem so gewonnenen Know-how profitieren nun nicht nur die Patientinnen und Patienten seiner Praxis Trave Endo in Bad Oldesloe, sondern auch Studierende des Universitätsklinikums Eppendorf in Hamburg: Hier unterstützt Dr. Tran Khanh als externer Lehrbeauftragter die nächste Generation der Endo-versierten Zahnmedizinerinnen und Zahnmediziner.

Herr Dr. Tran Khanh, Sie haben nach mehreren Praxisjahren in Deutschland eine Weiterbildung zum zertifizierten Endo-Spezialisten in den USA durchgeführt. Warum sind Sie dafür ins Ausland gegangen?

Nach meinem Abschluss des Endo-Curriculums 2012 und diverser ergänzender Fortbildungen in Deutschland war ich auf der Suche nach weiteren Möglichkeiten zur Vertiefung und Perfektionierung meiner Endo-Kenntnisse. Ein befreundeter Kollege empfahl mir daraufhin das Fortbildungsmodul „International Program“ in Philadelphia – University of Pennsylvania, USA.

Dies ist eine berufsbegleitende Fortbildung, die drei Monate Aufenthalt in den USA erfordert. Verteilt auf zwei Jahre darf man den Studierenden, die sich in



„Ich habe die Zeit in Philadelphia als die prägendste und intensivste Zeit meiner zahnmedizinischen Laufbahn erlebt.“



Infos zur Person

der Fachzahnarztausbildung zum Endodontologen befinden, zwölf Wochen bei der täglichen Arbeit am Patienten über die Schulter schauen und an deren Vorlesungen teilnehmen. Das klang sehr interessant, und daher entschloss ich mich zur Teilnahme am „International Program“. An ein Vollzeitstudium als Fachzahnarzt dachte ich damals noch gar nicht. Die ersten vier Wochen im „International Program“ an der University of Pennsylvania begeisterten mich. Das vermittelte Know-how und das intensive Training der Studierenden vor Ort beeindruckten mich sehr. Nachdem ich meinen ersten Besuch in Philadelphia hinter mir hatte ließ mich der Wunsch nicht los, Teil des achtköpfigen Semesters im Vollzeitstudium zu werden, sodass ich mich für das zweijährige Vollzeitstudium, das sogenannte „Postgraduate Program in Endodontics (Residency)“, bewarb. Die Auswahlkriterien

sind hart, und mit einer eigenen Praxis und der Familie in Deutschland erforderte es einiger reiflicher Überlegungen, bevor ich das Bewerbungsverfahren auf mich nahm. Es war ein großes Glück, als ich zum Vorstellungsgespräch nach Philadelphia eingeladen wurde, und ich war natürlich stolz und überglücklich, als ich tatsächlich am Ende einer der acht glücklichen Studierenden für den Ausbildungszeitraum von 2014 bis 2016 war.

Wie haben Sie das Studium in Philadelphia erlebt?

Ich habe die Zeit dort als die prägendste und intensivste Zeit meiner zahnmedizinischen Laufbahn erlebt. Durch das Zusammentreffen von acht motivierten internationalen Zahnärztinnen und Zahnärzten, deren Leidenschaft die Endodontie darstellt, entstand ein sehr fruchtbares Umfeld, um täglich über aktuelle

Behandlungsfälle, Problemstellungen und Literatur zu diskutieren. Dies war ergänzend zur tagtäglichen endodontischen Arbeit am Patienten enorm wertvoll.

Der praktische Teil wurde hervorragend begleitet, da nicht nur die internen Mitglieder des Lehrstuhls mit ihrem exzellenten theoretischen Wissen zur Verfügung standen, sondern auch externe Endodontologen mit ihrem zusätzlichen Erfahrungsschatz aus der eigenen Praxis vor Ort waren.

Welchen Stellenwert hat die Zahnmedizin und innerhalb dessen die Endodontie in den USA? Lässt sich das mit Deutschland vergleichen?

Das Ausbildungssystem in den USA ist im Vergleich zu Deutschland anders aufgebaut und geprägt von Fachzahnarztausbildungen, den sogenannten „Post Graduate Programs“.

ANZEIGE

MICROSCOPY + METROLOGY SERVICES

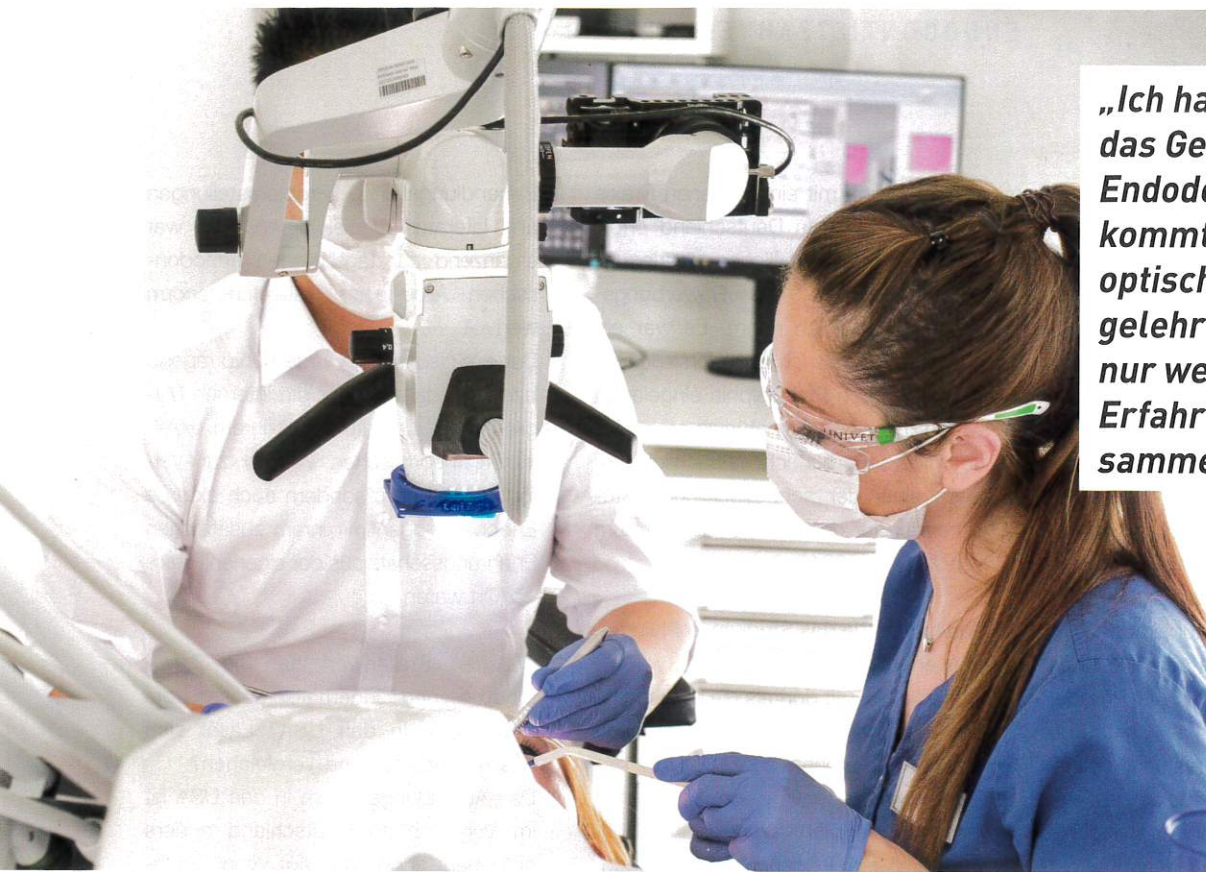Suisse made.

ryf ag


RYF AG
 Bettlachstrasse 2 · CH-2540 Grenchen
 Tel. +41 32 654 21 00
 ryfag@ryfag.ch · www.ryfag.ch








„Ich hatte immer das Gefühl, dass die Endodontie zu kurz kommt. Es wurde ohne optische Vergrößerung gelehrt und ich konnte nur wenig praktische Erfahrungen sammeln.“

Die Studierenden entscheiden sich in der Regel schon während des Studiums für eine Fachrichtung.

Dadurch existiert bereits an der Uni die Möglichkeit des intensiven Austauschs der einzelnen Fachrichtungen, und auch ich hatte im Studium die Möglichkeit, die einzelnen Fachzahnärzte in der Ausbildung, zum Beispiel in der Parodontologie, der Chirurgie, der Kieferorthopädie oder der Kinderzahnheilkunde, bei spezifischen Fragen zu konsultieren und gemeinsam komplizierte Fälle zu besprechen und zu behandeln.

Dieses Konzept der Konsultation und letztendlich auch späteren Überweisung zu fachspezifischen Kolleginnen oder Kollegen setzt sich dann im späteren Arbeitsalltag fort. So ist es üblich, dass die „General Dentists“ die endodontischen Fälle zu einem Spezialisten überweisen, unabhängig von Primär- oder Sekundärbehandlungen, sprich Revisionen.

Dies führt zu einer gesellschaftlichen Akzeptanz der Endodontie, die wir in Deutschland so noch nicht sehen, und erhöht natürlich auch die Erfolgsquote der Behandlung, wenn sie von vornherein in der Hand eines Spezialisten liegt. Im Vergleich zu den USA ist

dieses Vorgehen in Deutschland leider nicht der Regelfall, was den Stellenwert und die Akzeptanz der Endodontie eingrenzt.

Was war eine zentrale Lernkurve während des Studiums in den USA?

Der dortige Einsatz der endodontischen Mikrochirurgie. Der Zahn muss von endodontischen Experten kompetent von innen, aber auch von außen behandelt werden können. So lautete die Devise an der Universität während des Studiums. So ist die mikrochirurgische Wurzelspitzenresektion ein großartiges Tool, welches benötigt wird, um den Zahn auch von außen zu behandeln und ihn somit langfristig erhalten zu können. In Deutschland wird diese Art der Therapie nur selten von Endodontologen durchgeführt. Endodontische Mikrochirurgie der Wurzelspitze unter Supervision – Live-Übertragung über einen Monitor – erlernen zu können, war eine meiner wichtigsten Erfahrungen.

Sie haben nach Ihrem Studium und der Rückkehr nach Deutschland 2016 Ihre eigene Spezialistenpraxis eröffnet. War das immer Ihr Plan gewesen?

Als ich Deutschland verließ, war ich bereits seit vier Jahren in einer Gemeinschaftspraxis tätig. Für mich war es immer klar, wieder zurückzukehren, um die Patienten auf dem aktuellsten Stand der Technik und Wissenschaft zu betreuen. Dies in meiner eigenen Praxis zu tun, erfüllt mich natürlich in besonderer Weise. Des Weiteren freue ich mich darüber und bin stolz, dass ich insbesondere den jungen zukünftigen Kolleginnen und Kollegen mein Wissen weitergeben darf. Es bereitet mir viel Freude, die Studierenden am Universitätsklinikum Eppendorf in Hamburg mit meiner endodontischen Expertise als externer Lehrbeauftragter unterstützen zu können.

Gehen wir nochmal einen Schritt zurück: Was hat Sie anfänglich an dieser Fachrichtung gereizt und was braucht man Ihrer Meinung nach, um in der Endodontie erfolgreich zu sein?

In der zahnmedizinischen Ausbildung nahm das Vermitteln der Endodontie zeitlich keinen großen Raum ein. Ich hatte immer das Gefühl, dass die Endodontie zu kurz kommt. **Es wurde ohne optische Vergrößerung gelehrt** und ich konnte nur wenig praktische

Erfahrungen sammeln. Deshalb war es mir nach dem Studium bereits in der Assistenzzeit ein Anliegen, mein Wissen auf diesem Gebiet durch Fortbildungen zu erweitern.

Die Anschaffung und Anwendung einer optischen Vergrößerungshilfe in Verbindung mit einem Licht war ein sehr wichtiger Schritt, der auch direkt den Spaß an diesem Fachgebiet für mich vervielfachte. Ich entdeckte die Vielfalt der Behandlungsmöglichkeiten, sodass ich diesen Bereich zu lieben gelernt habe. Eine gute Vergrößerungshilfe, gepaart mit Leidenschaft und der Liebe zum Detail, dies ist aus meiner Ansicht das Wichtigste, um in der Endodontie erfolgreich zu sein.

Gibt es Ihrer Meinung nach einen direkten Zusammenhang zwischen der Endodontie bzw. Zahnerhaltung und der stetig steigenden Mundgesundheits in Deutschland in allen Altersstufen?

Die DMS-Studien zeigen klar diese positive Entwicklung und die Verringerung der Kariesinzidenz. Sicherlich ist dies auf die präventiven Maßnahmen wie Aufklärung, Prophylaxe, Fissurenversiegelung und nicht zuletzt auch auf die Fluoride zurückzuführen.

So sollte sich vermuten lassen, dass die geringer werdende Kariesinzidenz auch automatisch zu weniger benötigten Wurzelkanalbehandlungen führt. Nach den Angaben der KZBV werden etwa sieben Millionen Wurzelkanalbehandlungen in Deutschland pro Jahr durchgeführt. Diese Zahl ist relativ konstant bei gleichzeitiger kontinuierlicher Reduzierung der Extraktionszahlen in den letzten 30 Jahren. Daraus schließe ich, dass durch den wachsenden Wissensstand und technischen Fortschritt häufiger die Entscheidung für eine endodontische Behandlung getroffen wurde und so letztendlich mehr Zähne erhalten werden konnten.

Sofern nicht anders angegeben, Fotos:

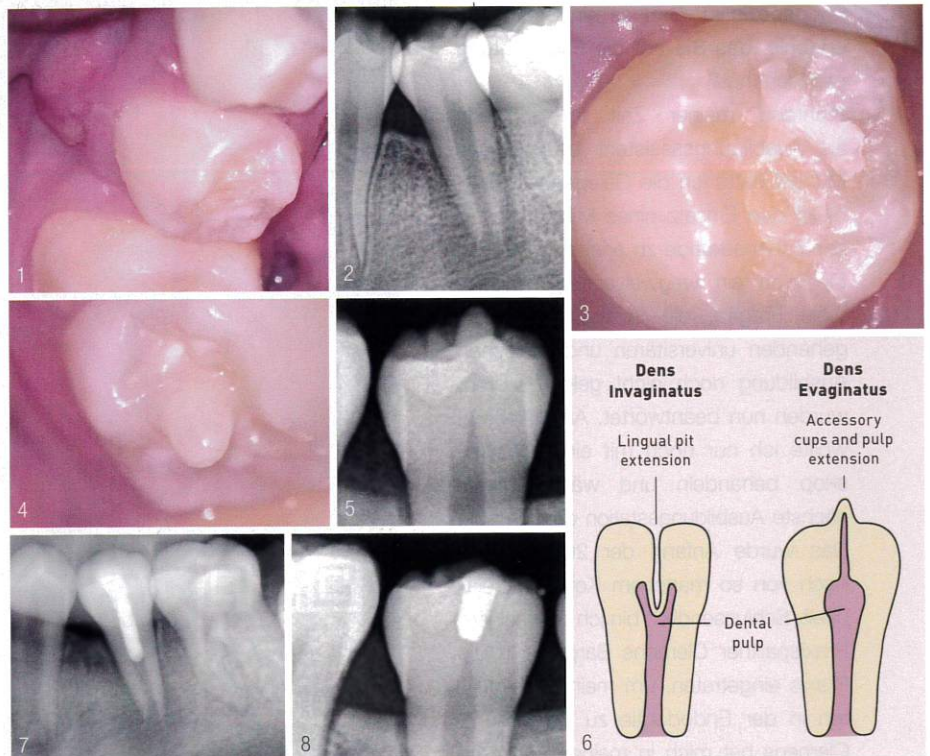
© Dr. C. Tran Khanh

Ein Fallbericht von Dr. C. Tran Khanh

Tagtäglich gibt es, neue fachliche Herausforderungen zu meistern. Dabei ist es für mich immer wichtig, die Pathogenese zu hinterfragen und schlüssig zu begründen. Manchmal ist diese nicht auf den ersten Blick zu erkennen und kann erst auf den zweiten Blick gelöst werden, wie das folgende Beispiel zeigt.

Ein zwölfjähriger Patient stellte sich mit einer bukkalen Schwellung im Bereich Regio 35 vor. Er beschrieb über Monate andauernde Heiß-kalt-Empfindlichkeiten in diesem Bereich, die jedoch von alleine wieder verschwanden (Abb. 1 und 2).

Die klinische und röntgenologische Untersuchung ergab die Diagnose: Pulpanekrose mit einem chronischen apikalen Abszess. Bei der Untersuchung fiel auf, dass der junge Patient weder eine kariöse Läsion noch eine Füllung an dem Zahn besaß, welches die mögliche Ursache für die Nekrose der Pulpa und dem folgenden Abszess gewesen sein könnte. Lediglich die zentrale raue Schmelzoberfläche fiel mir bei der Diagnostik unter dem Mikroskop ins Auge (Abb. 3). Ein Blick auf die kontralaterale Seite zeigte einen zusätzlichen Höcker an Zahn 45 (Abb. 4 und 5).



Mit dieser zusätzlichen Information erschloss sich mir die Pathogenese. Vermutlich war vor einiger Zeit der zusätzliche Höcker durch okklusale Kräfte abgebrochen und führte so zu der Pulpanekrose. Diese sehr selten auftretende Entwicklungsanomalie des Zahnes wird als Dens Evaginatus bezeichnet. Dies ist eine sackartige Ausstülpung des Schmelzorgans – akzessorischer Höcker mit Pulpa (Abb. 6).

Der Zahn 35 wurde von mir mit einer medikamentösen Einlage behandelt und in einer zweiten Sitzung revaskularisiert und mit einem biokeramischen Material und Komposit verschlossen (Abb. 7).

In Rücksprache mit dem Patienten und seiner Mutter wurde der Zahn 45 prophylaktisch behandelt, indem der akzessorische Höcker und die Pulpa partiell entfernt und mit einem biokeramischen Material und Komposit versiegelt wurden (Abb. 8).

In einem zeitnahen Follow-up, drei Monate später, zeigten sich beide Zähne klinisch und röntgenologisch unauffällig. Dieser Fall zeigt gut die Relevanz, die Pathogenese kritisch zu hinterfragen. Gleichzeitig unterstreicht es die Bedeutung der Endodontie, nicht nur apikale Parodontitis zu behandeln, sondern dieser auch vorzubeugen.